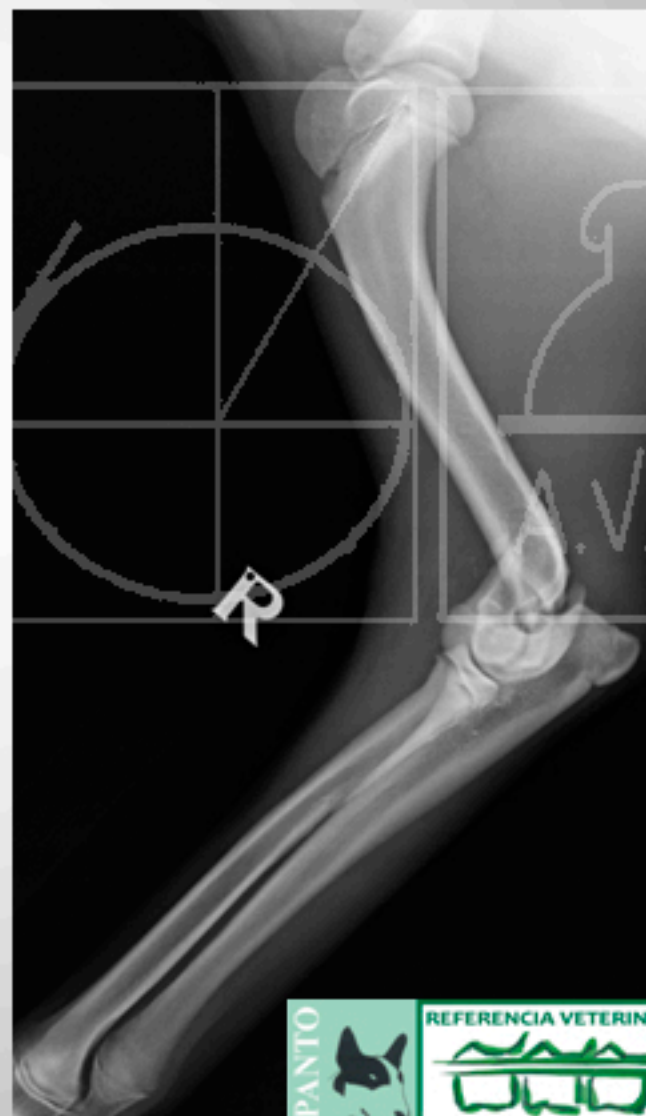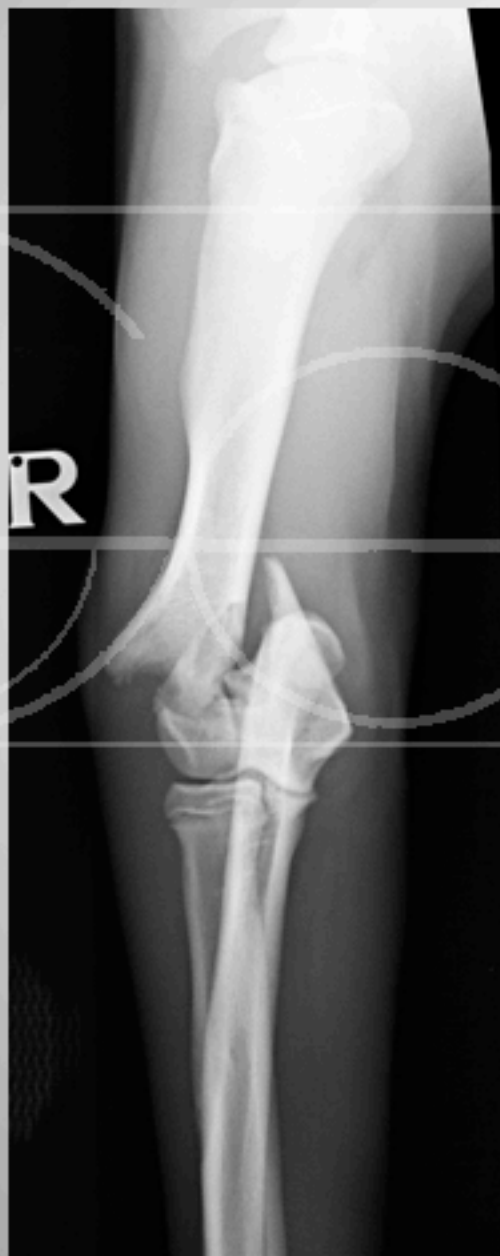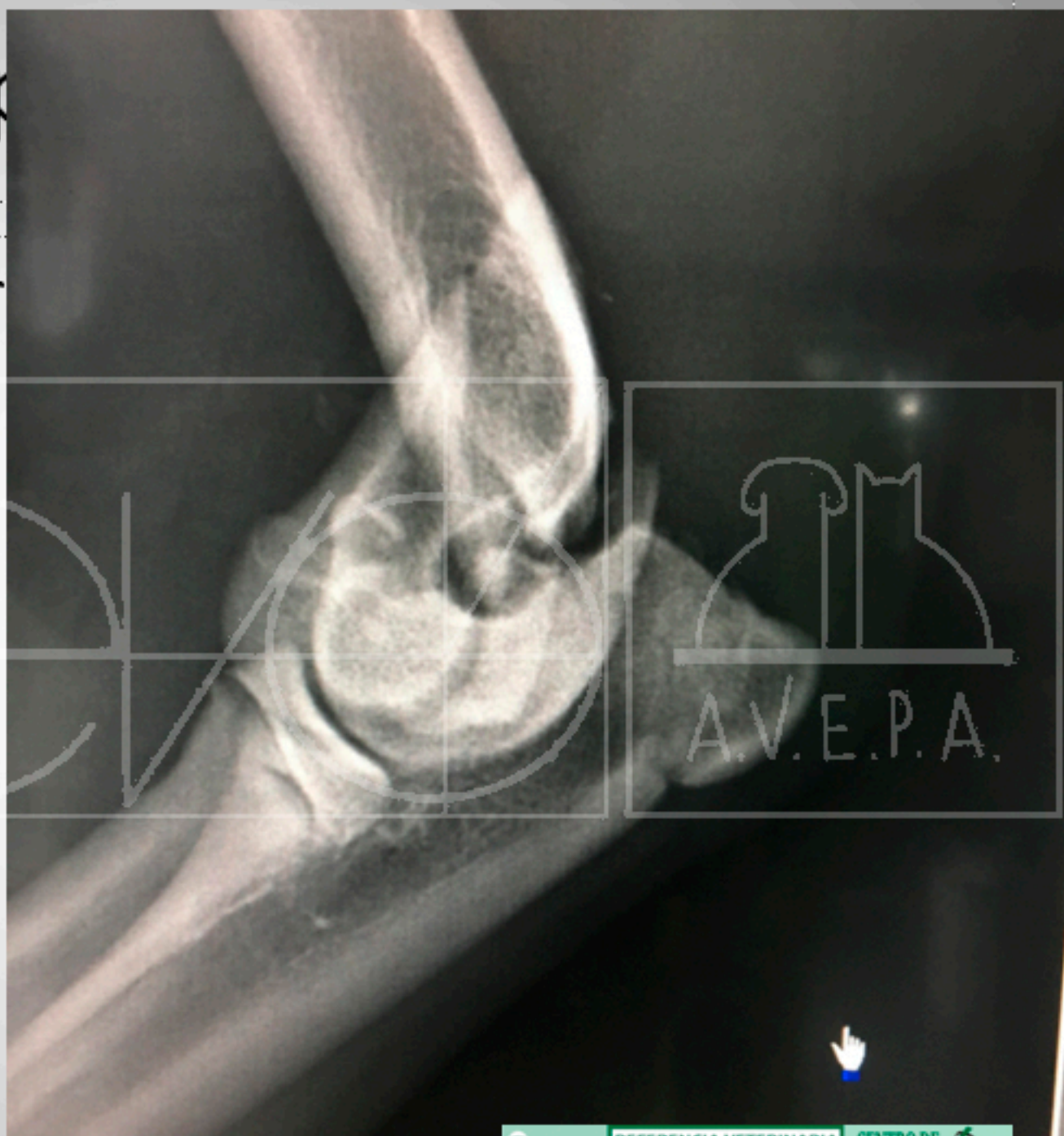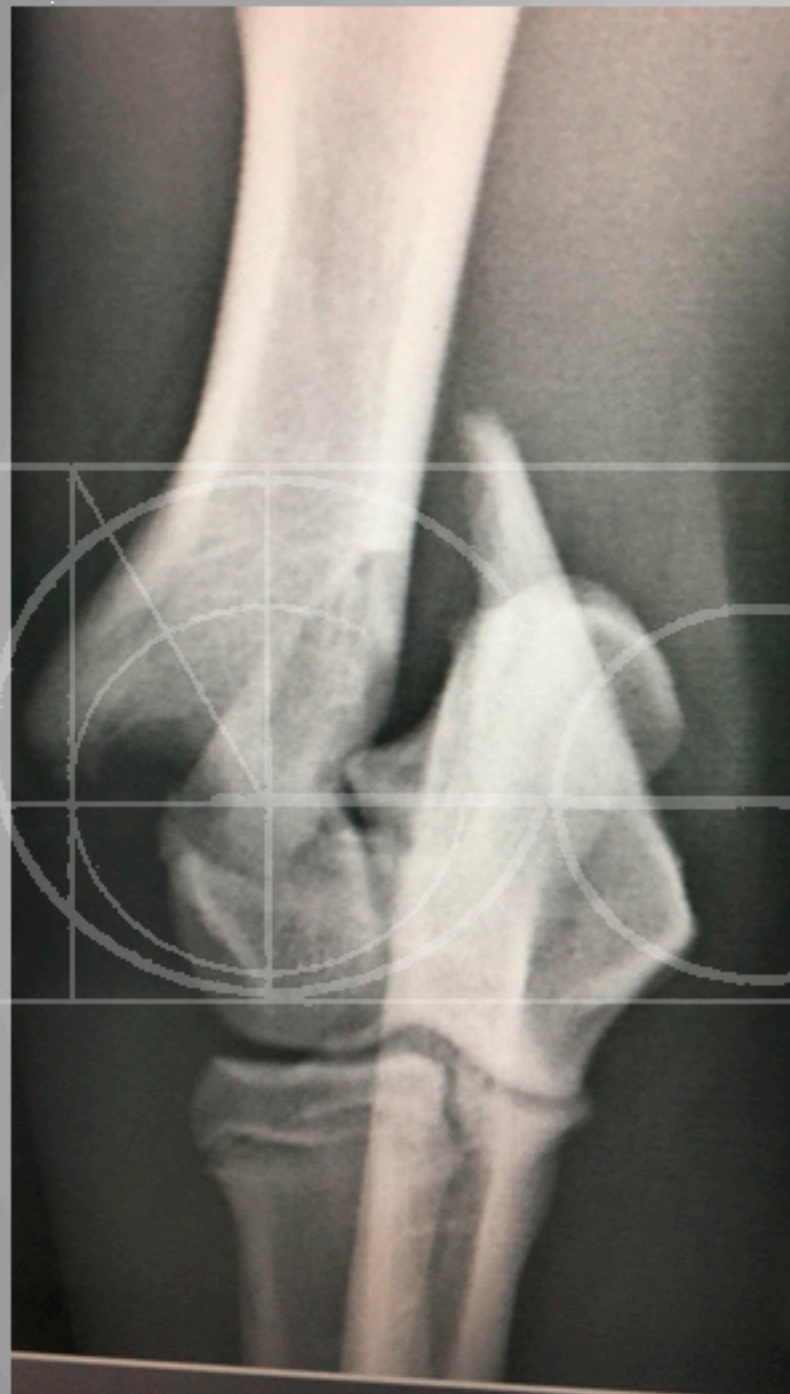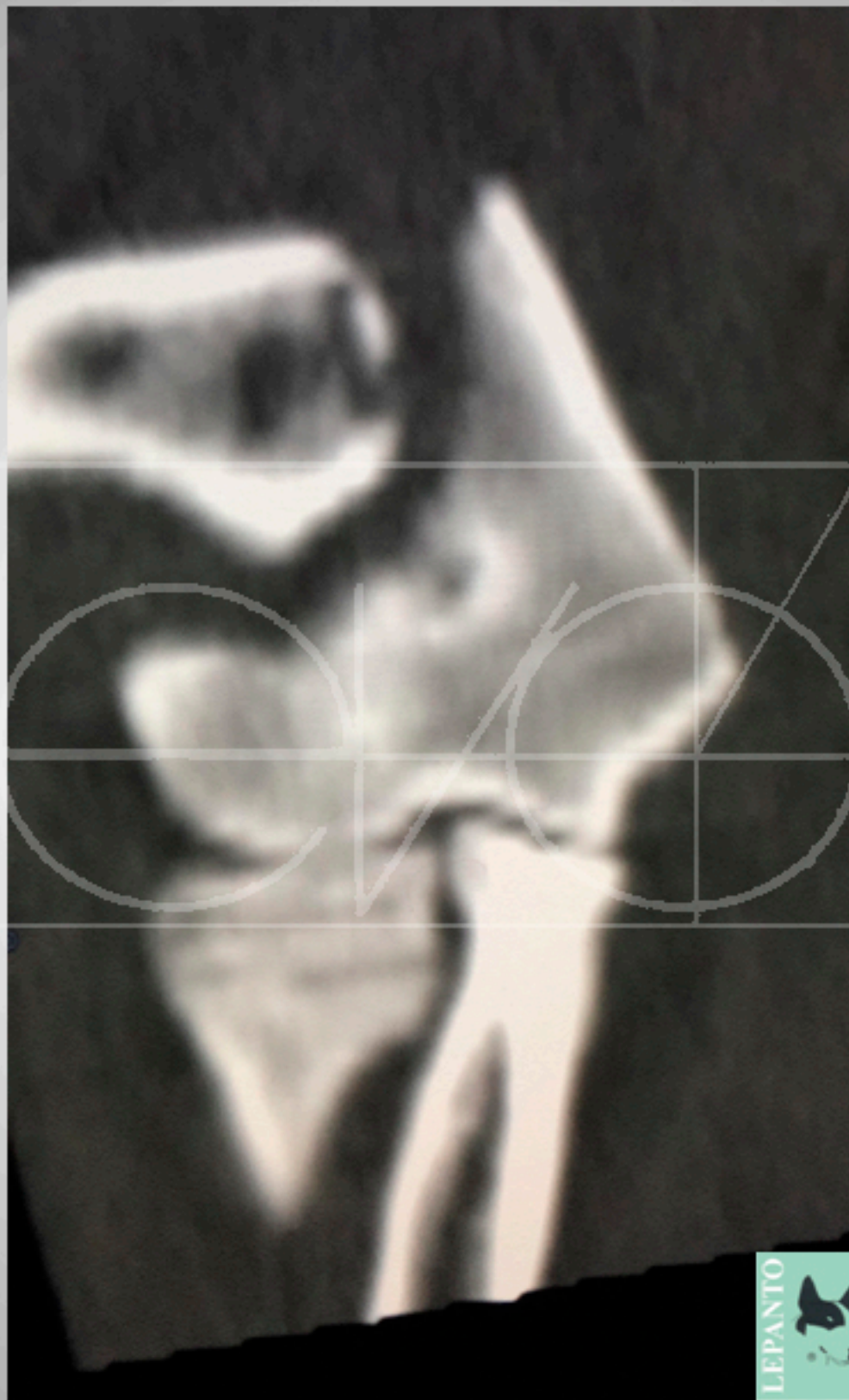


3-OTTO

Labrador, 20 kg, 7 meses
Fractura supracondilea de húmero . Se realiza un TAC para confirmar que no hay fractura intercondilea.







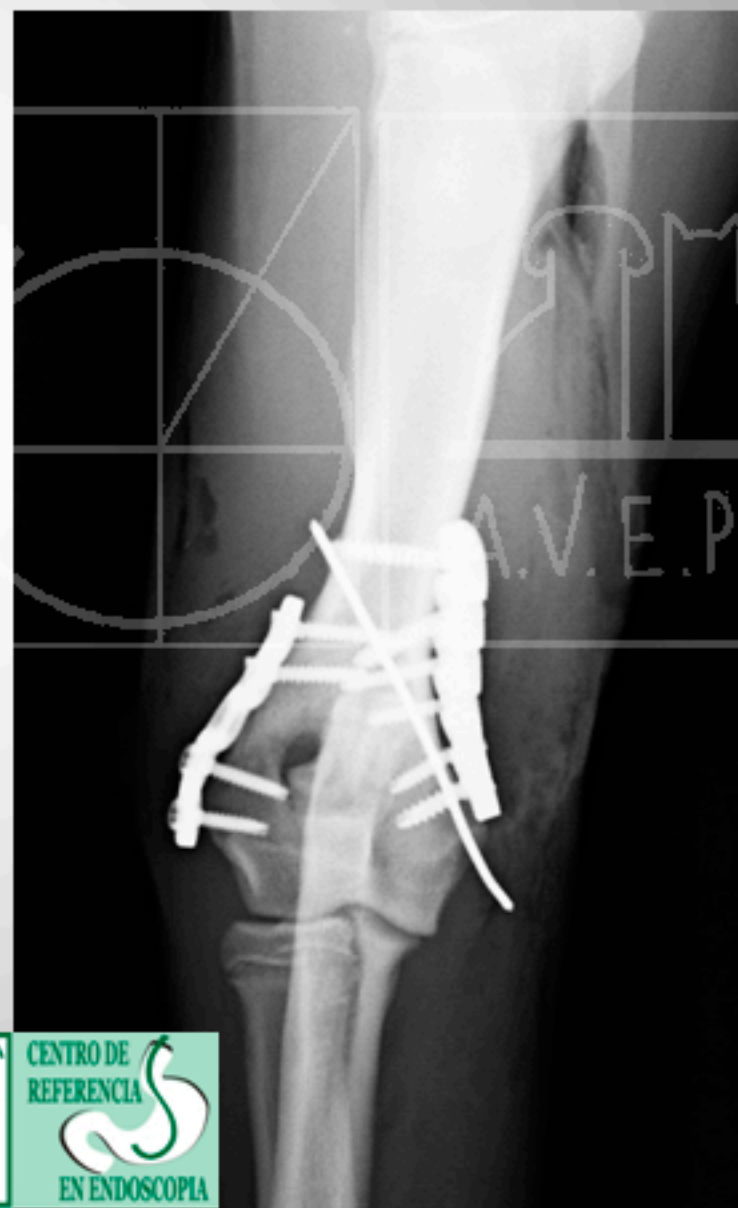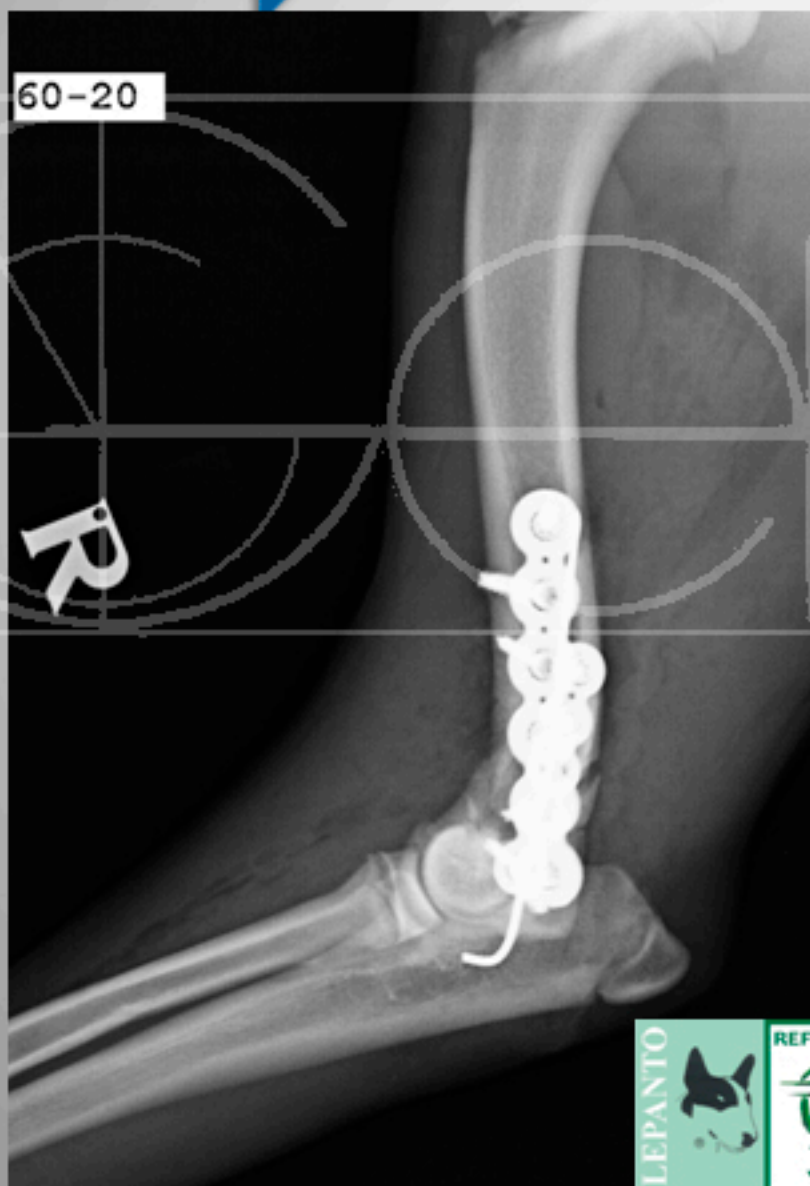OTTO

POST CIRUGÍA

Se trata con doble placa bloqueada lateral y media, sistema PAX de 3,5. Previamente colocamos una aguja para fijación temporal, que decidimos dejar los primeros días para que aporte una estabilidad adicional. Esta aguja acaba provocando un seroma por el roce de la punta en subcutáneo y acabamos retirando en una de las revisiones,

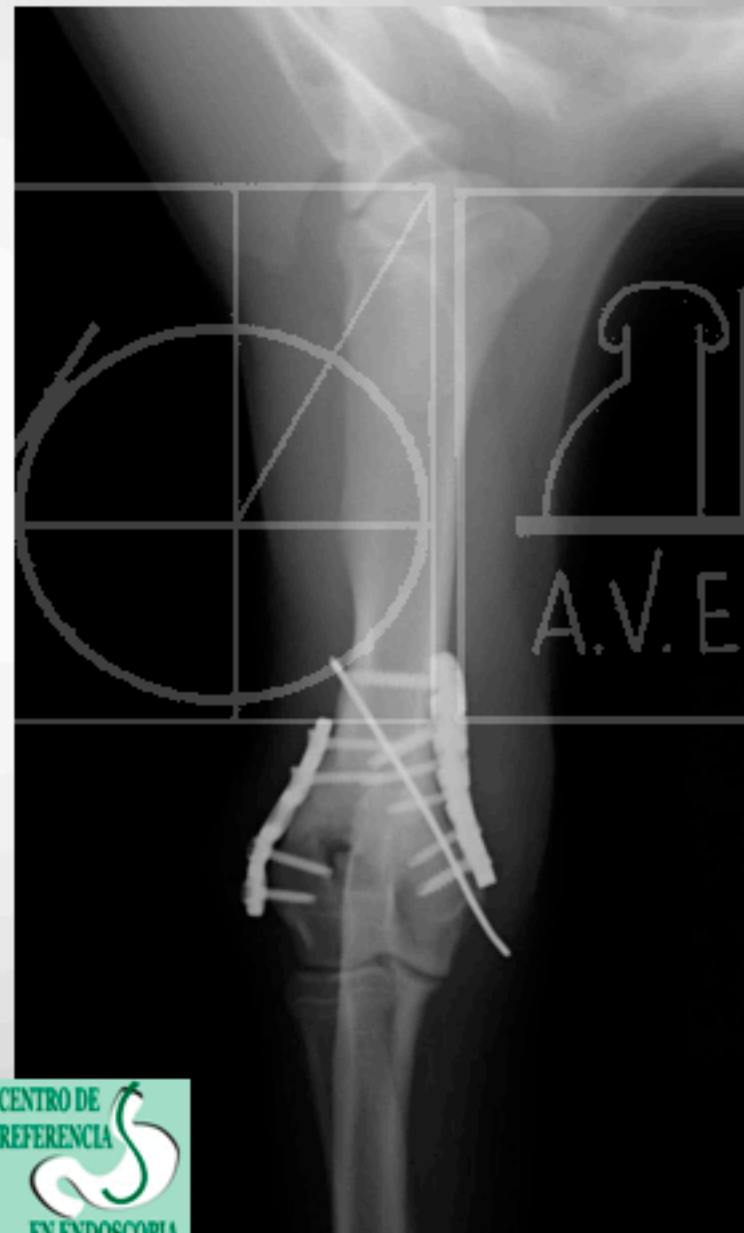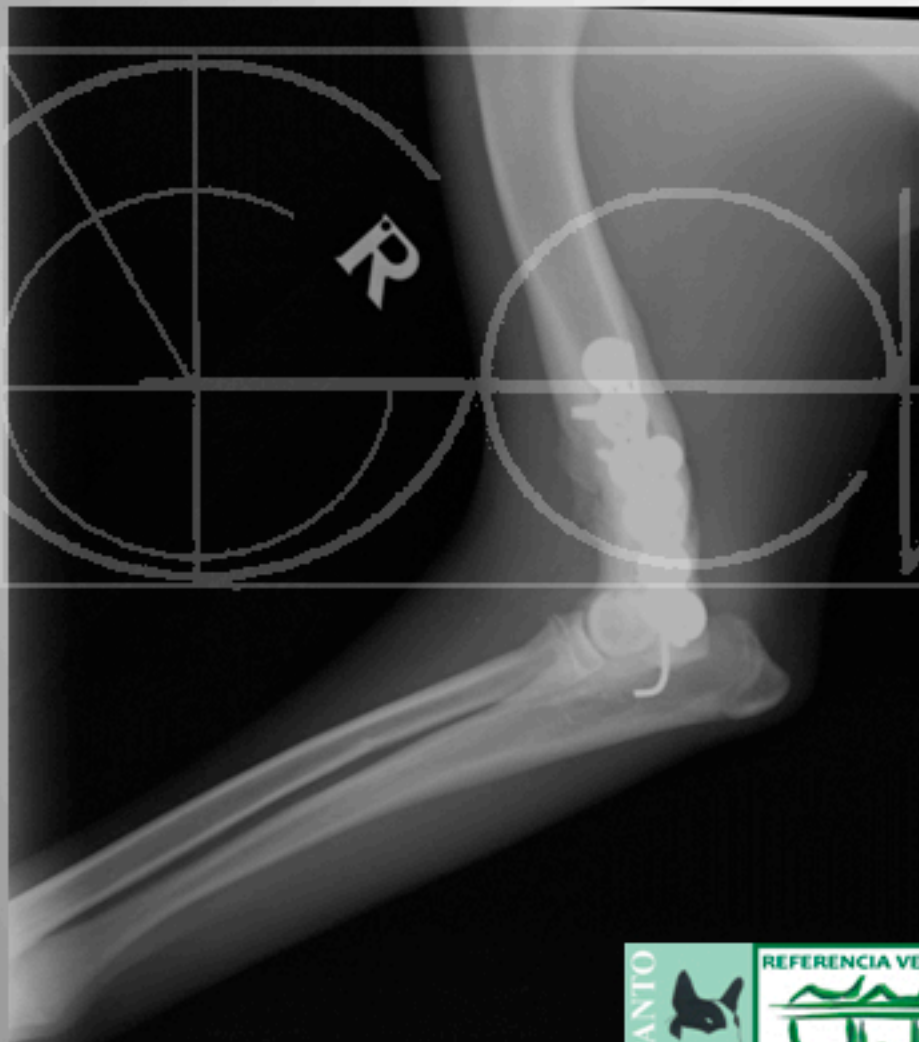
Al tratarse de sistemas bloqueados nos permite poner tornillos monocorticales que nos aseguran que no vamos a entrar en la fosa supracondilea.

Al poner doble placa conseguimos gran estabilidad, lo que nos permite iniciar fisioterapia y rehabilitación intensas desde el primer momento, para evitar fibrosis y anquilosis de la articulación



OTTO

1 MES POST CIRUGÍA



LEPANTO



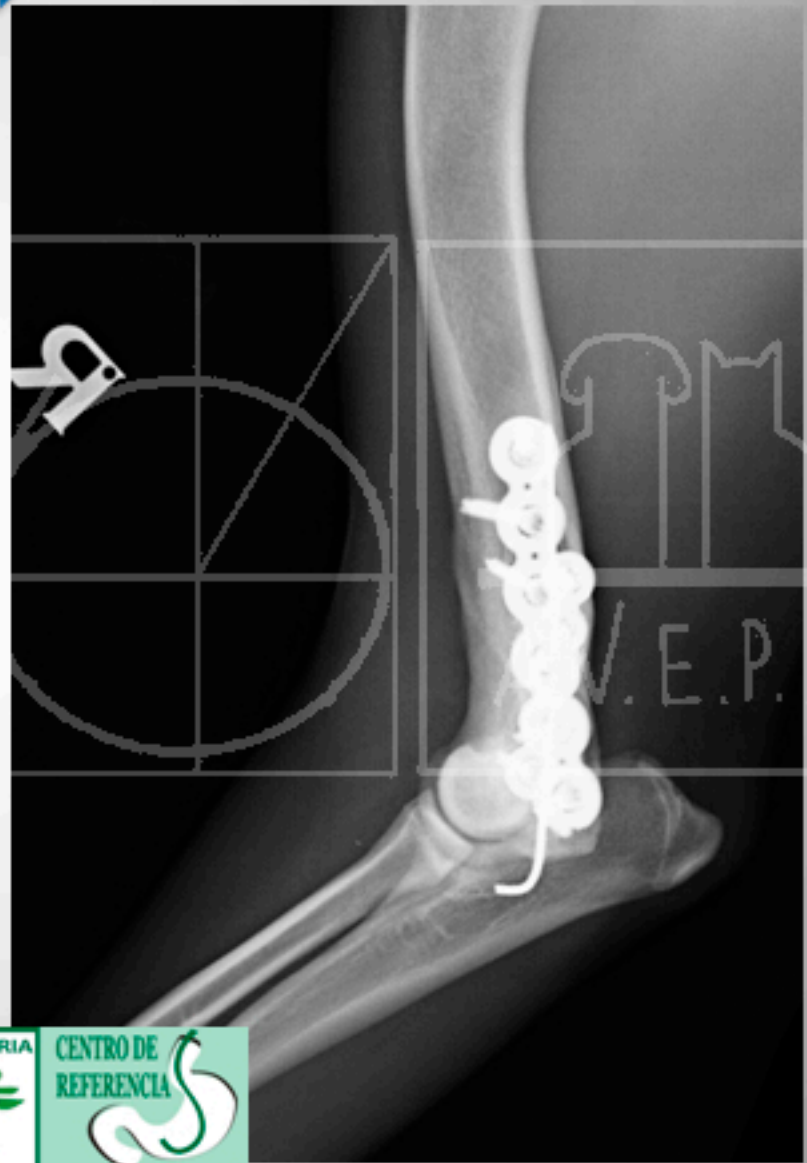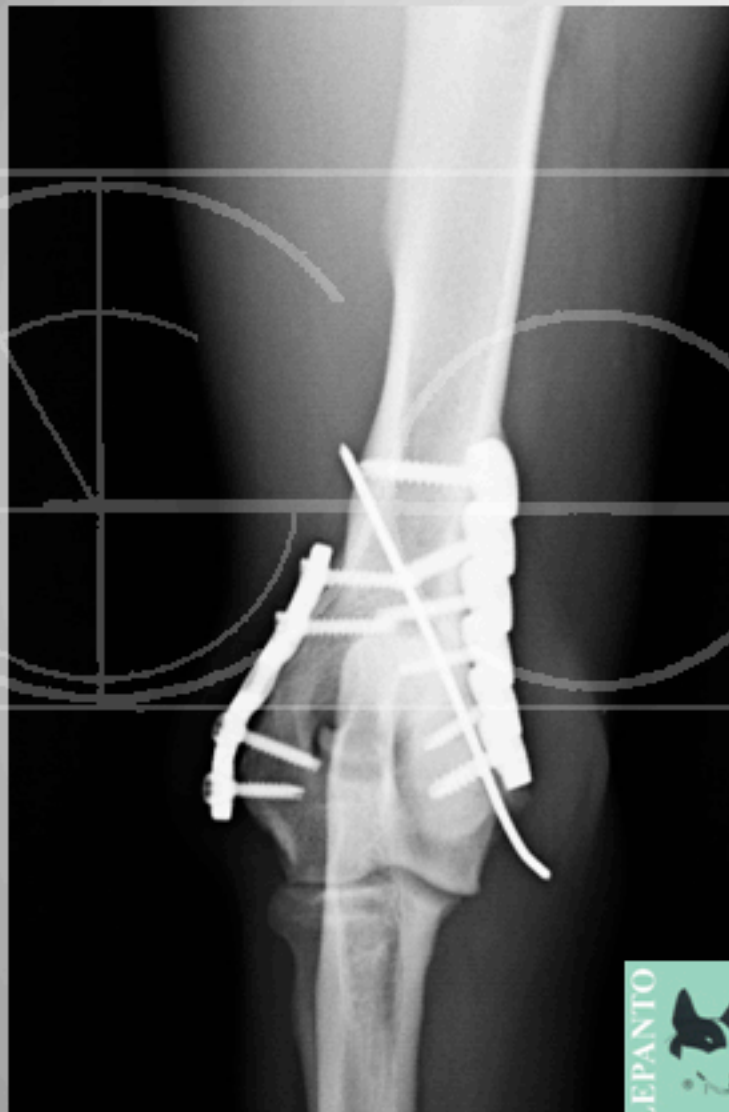REFERENCIA VETERINARIA
TRAUMATOLOGIA
Y CIRUGIA ESPINAL

CENTRO DE
REFERENCIA

EN ENDOSCOPIA

OTTO

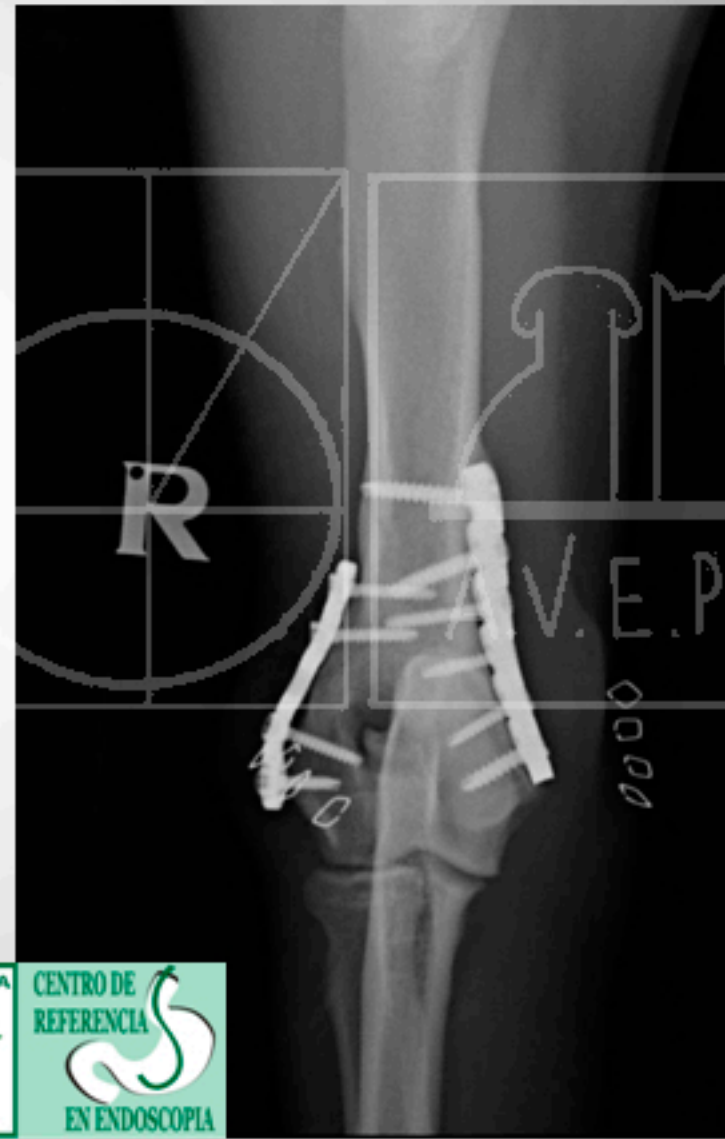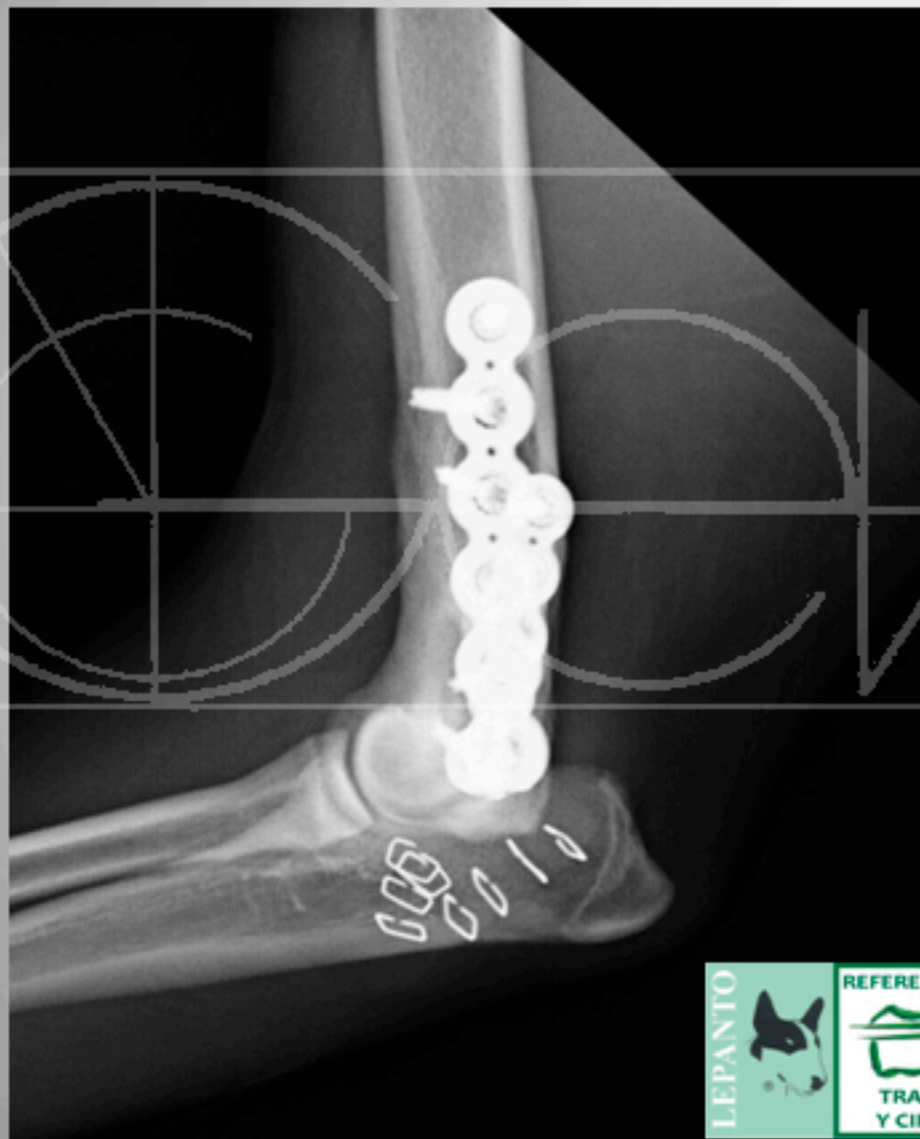4 MESES POST CIRUGÍA



RETIRADA DE AGUJA

OTTO

4 MESES POST CIRUGÍA



LEPANTO  REFERENCIA VETERINARIA  CENTRO DE REFERENCIA 
TRAUMATOLOGIA Y CIRUGIA ESPINAL EN ENDOSCOPIA

RETIRADA DE AGUJA