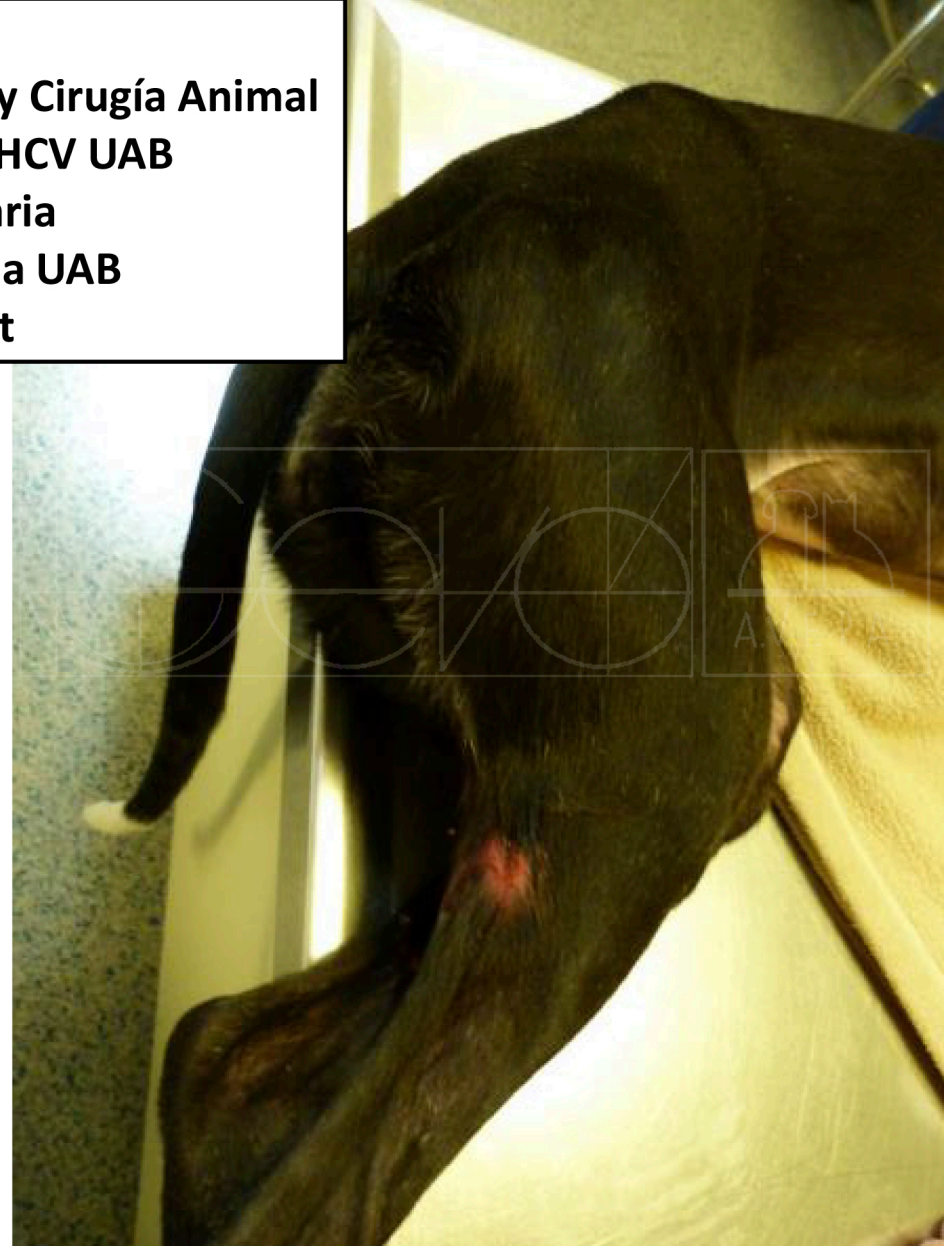

Carmen Díaz-Bertrana
Profesora Agregada Departamento Medicina y Cirugía Animal
Responsable Servicio Traumatología FHCV UAB
Coordinadora Grado en Veterinaria
Facultad de Veterinaria de Barcelona UAB
Carmen.diazbertrana@uab.cat

Caso 1

- No unión fractura femoral
- Resolución quirúrgica:
placa bloqueo



Caso 1

Raza: Galgo, hembra, 2 años edad, 20 kg peso (No unión fractura femoral)

- **Historia clínica:**
- **Octubre 2014:** se presentó en la consulta una perra de raza galga con cojera de no apoyo de la extremidad posterior derecha. Se observó una gran atrofia muscular de toda la región del cuadriceps, anquilosis y crepitación en la rodilla y fistula localizada en la cara latero-caudal de la extremidad afectada a nivel de la articulación de la rodilla (Imagen 1).

Había sido intervenida hacía 4 meses en otra clínica de una fractura de fémur.

En la radiografía se detectó un clavo cerrojado cuya punta distal penetraba en la articulación de la rodilla afectando también a la rótula, una placa de reconstrucción con varios tornillos (alguno de ellos con localización fuera del hueso) y numerosos cerclajes (Imagen 2 y 3).

El fémur presentaba una marcada osteoporosis con poca densidad ósea, no unión atrófica e infección.

Caso 1

Raza: Galgo, hembra, 2 años edad, 20 kg peso (No unión fractura femoral)

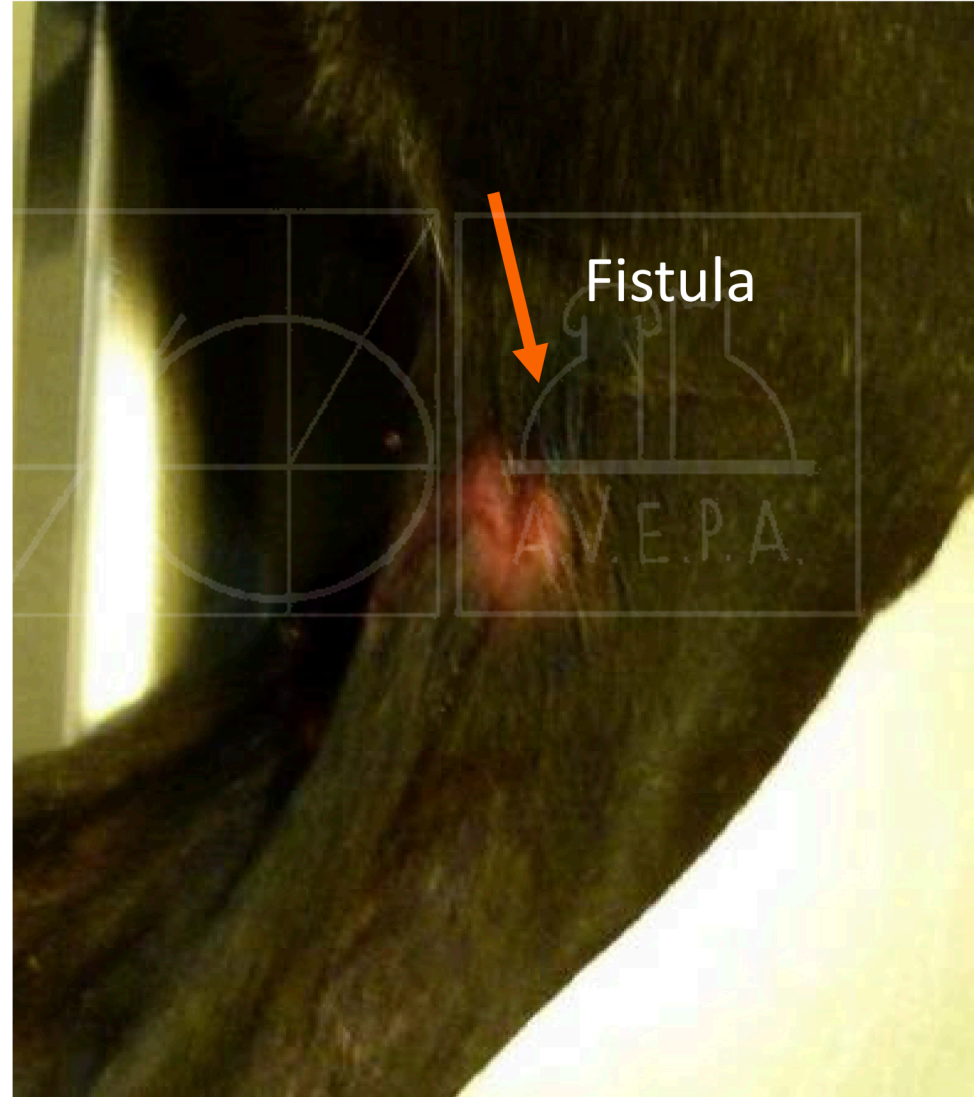
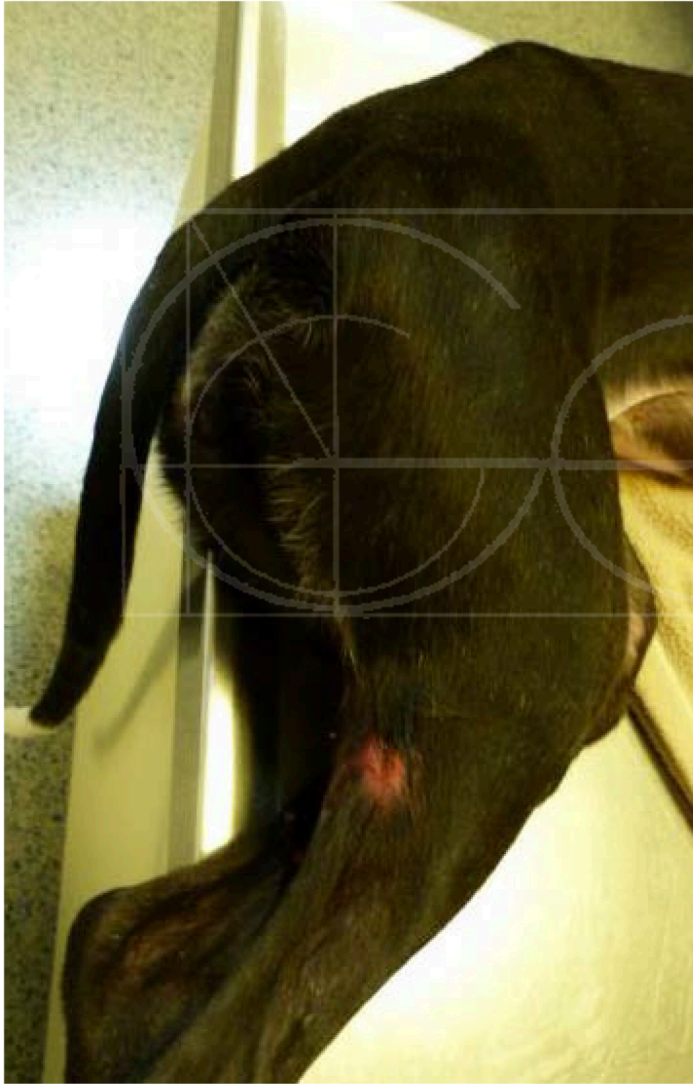
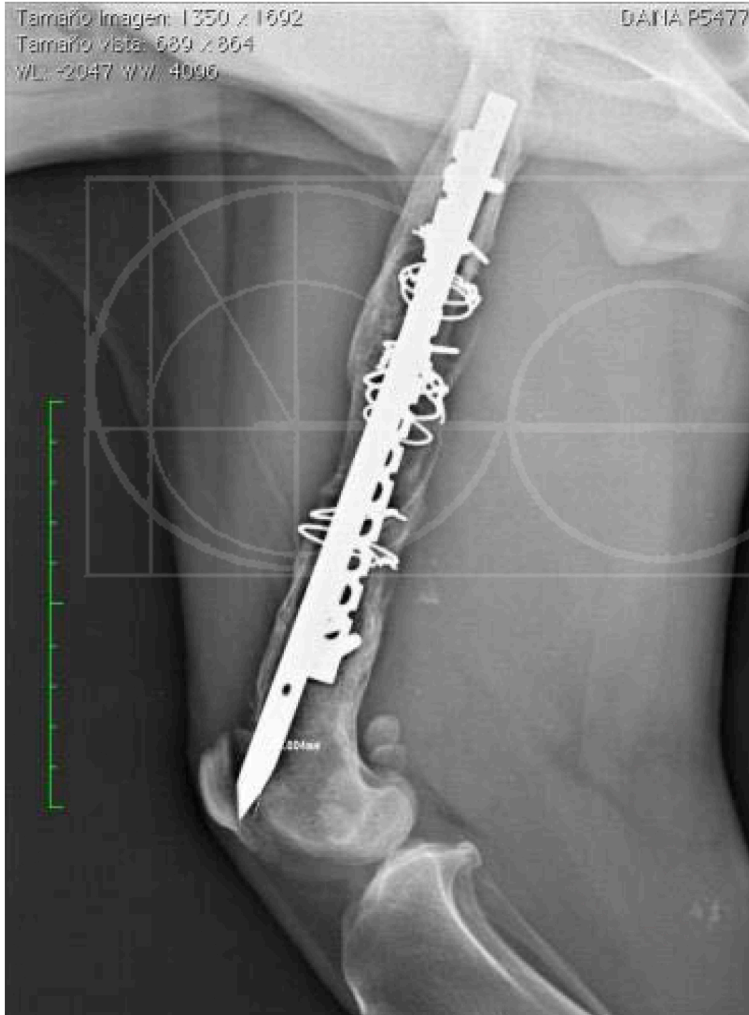


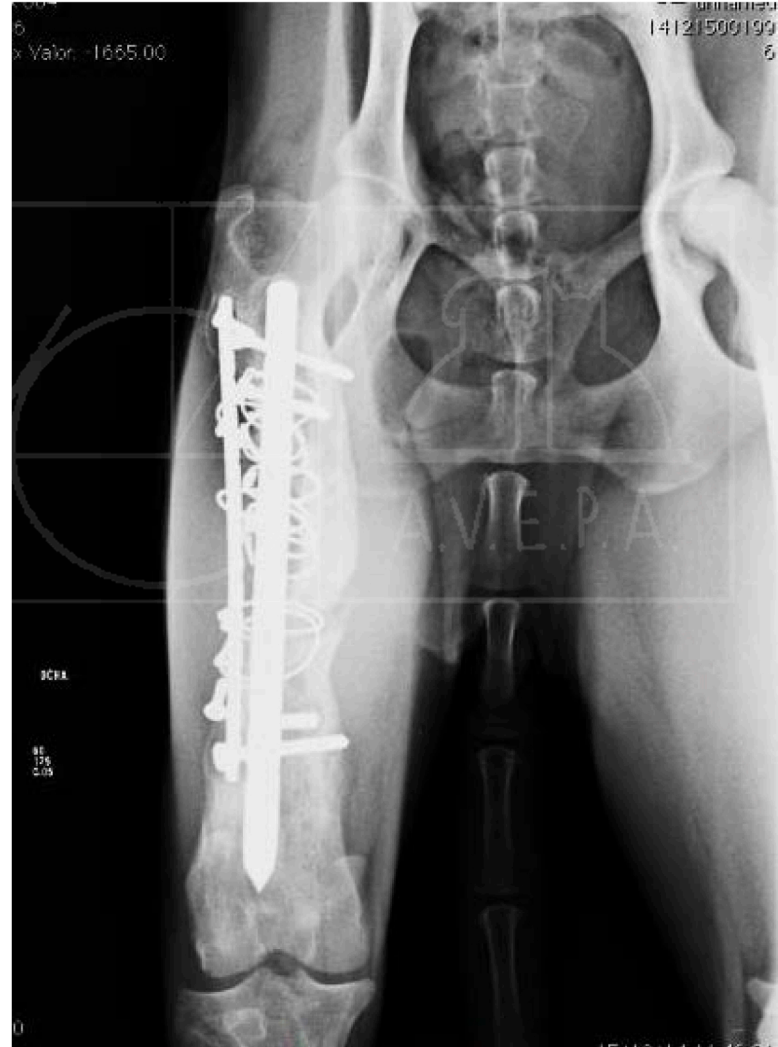Imagen I

Caso 1

Raza: Galgo, hembra, 2 años edad, 20 kg peso (No unión fractura femoral)



Rx lateral en la que se observa la punta del clavo penetrando en la articulación rodilla (Imagen 2)



Rx AP en la que se observan clavo cerrojado, placa bloqueada y numerosos cerclajes

Caso 1

Raza: Galgo, hembra, 2 años edad, 20 kg peso
(No unión fractura femoral)

- **Octubre 2014:** Extracción de todos los implantes excepto un cerclaje (que no se visualizó) y un fragmento de un tornillo roto en el interior del hueso imposible de extraer.
- La tróclea femoral estaba bastante deformada y se extrajo así mismo un secuestro óseo.
- En la imagen se muestra la punta del clavo emergiendo en la articulación de la rodilla

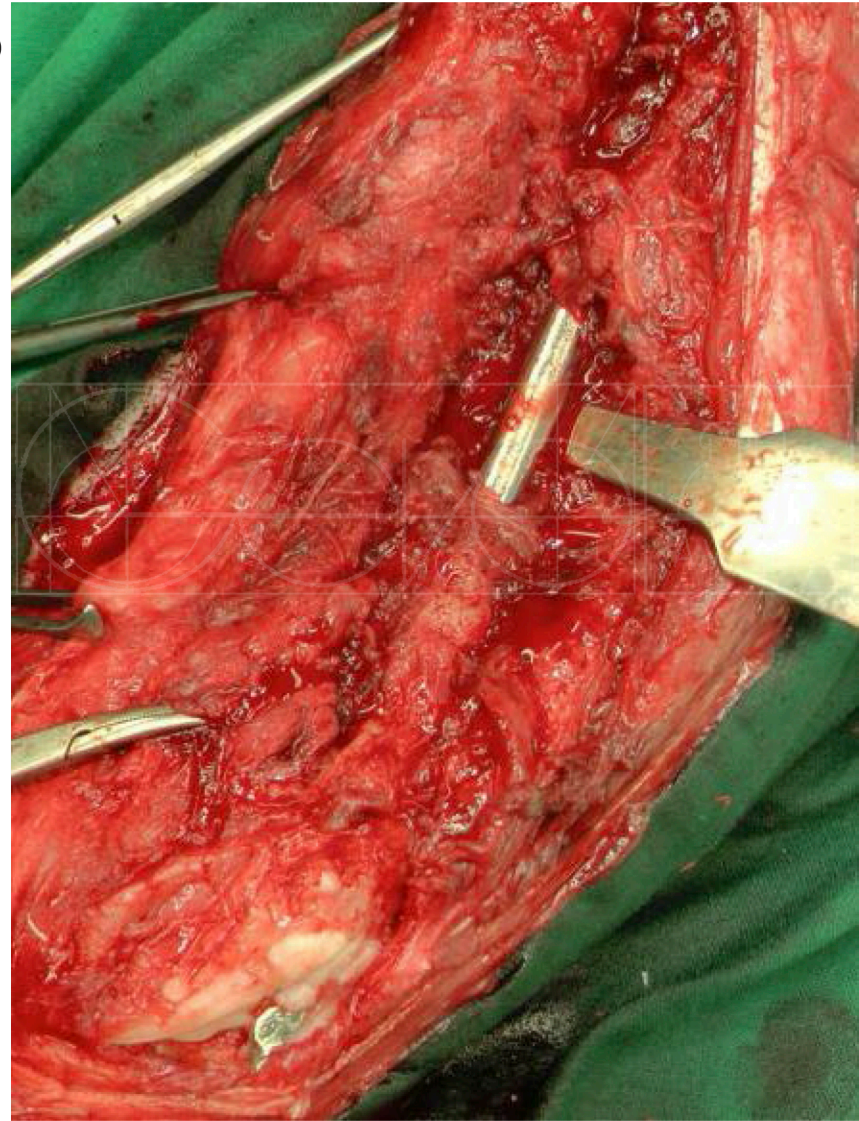


Imagen 3

Caso 1

Raza: Galgo, hembra, 2 años edad, 20 kg peso (No unión fractura femoral)

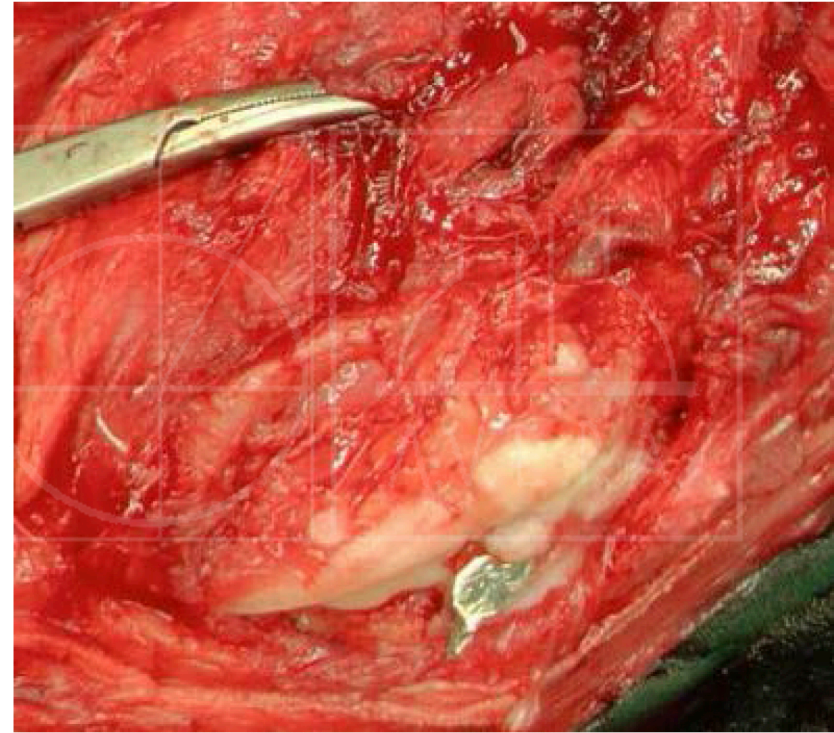
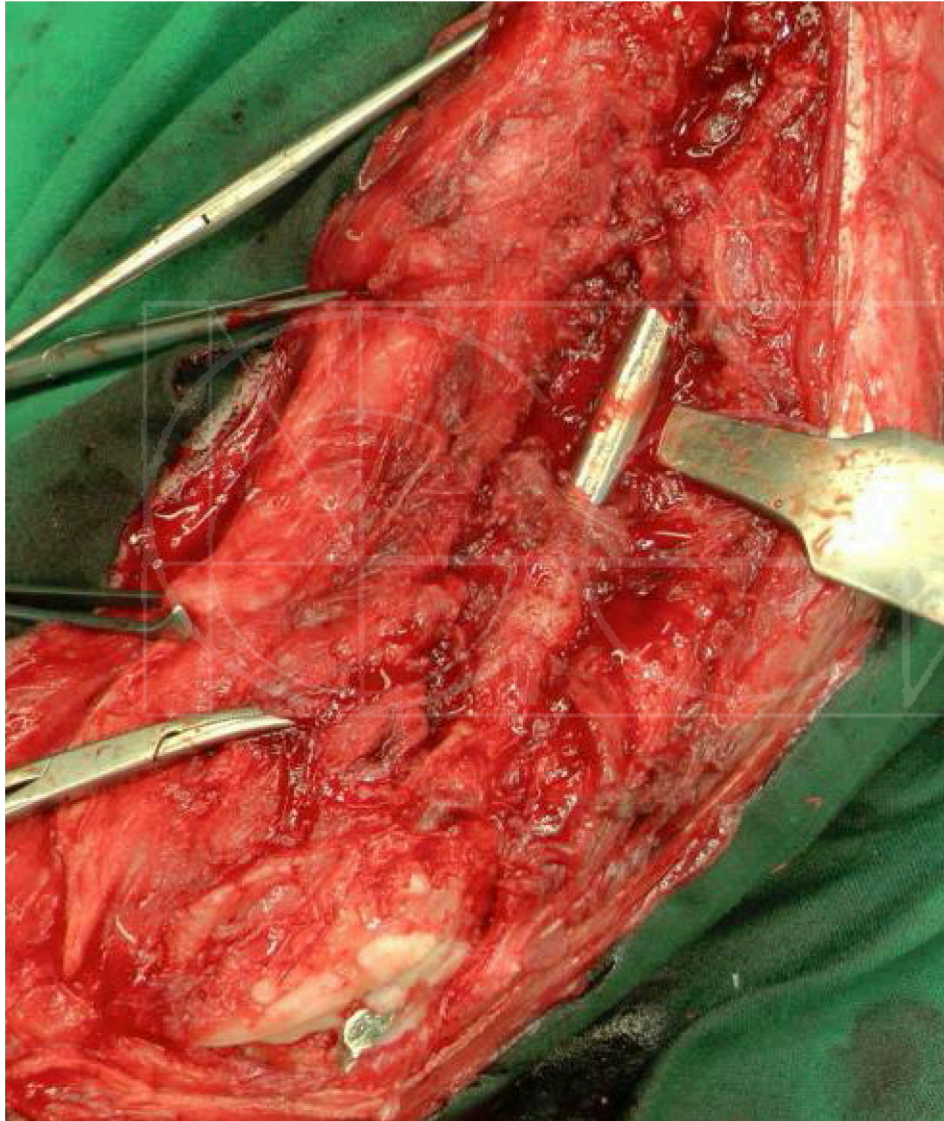
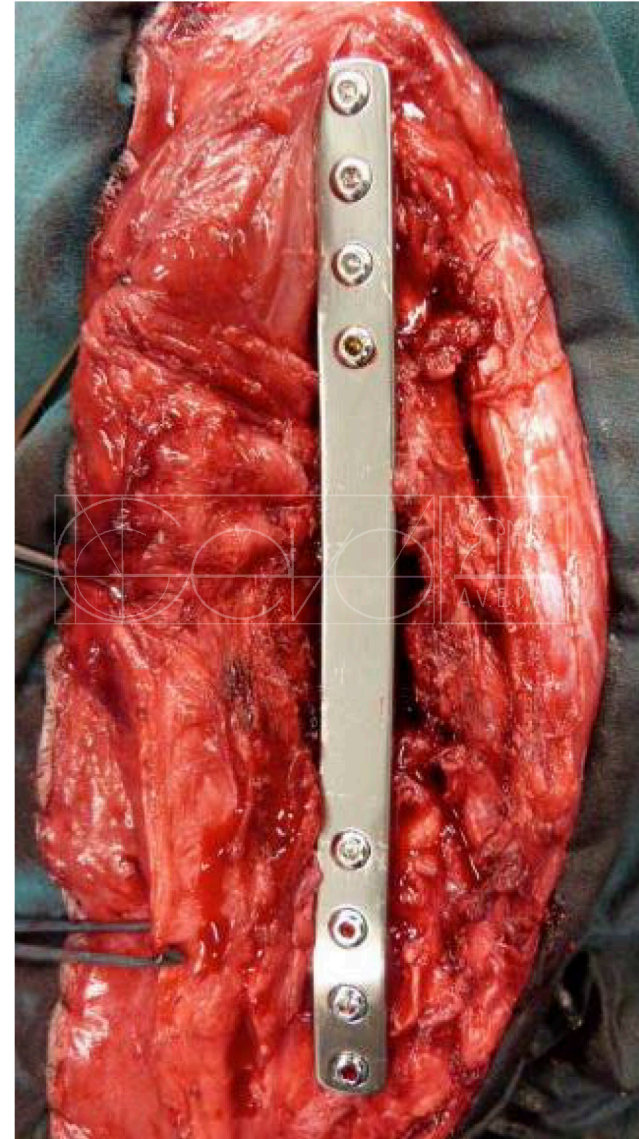


Imagen 3

Caso 1

Raza: Galgo, hembra, 2 años edad, 20 kg peso (No unión fractura femoral)

- **Octubre 2014:**
- Colocación de una placa de bloqueo ancha de sostén con 4 tornillos de 3.5mm de diámetro en el fragmento proximal y distal (Insovet) (Imagen 4)
- El propietario declinó el hacer un cultivo microbiano, por lo que se administró clindamicina y metronidazol.



(Imagen 4)

Caso 1

Raza: Galgo, hembra, 2 años edad, 20 kg peso (No unión fractura femoral)

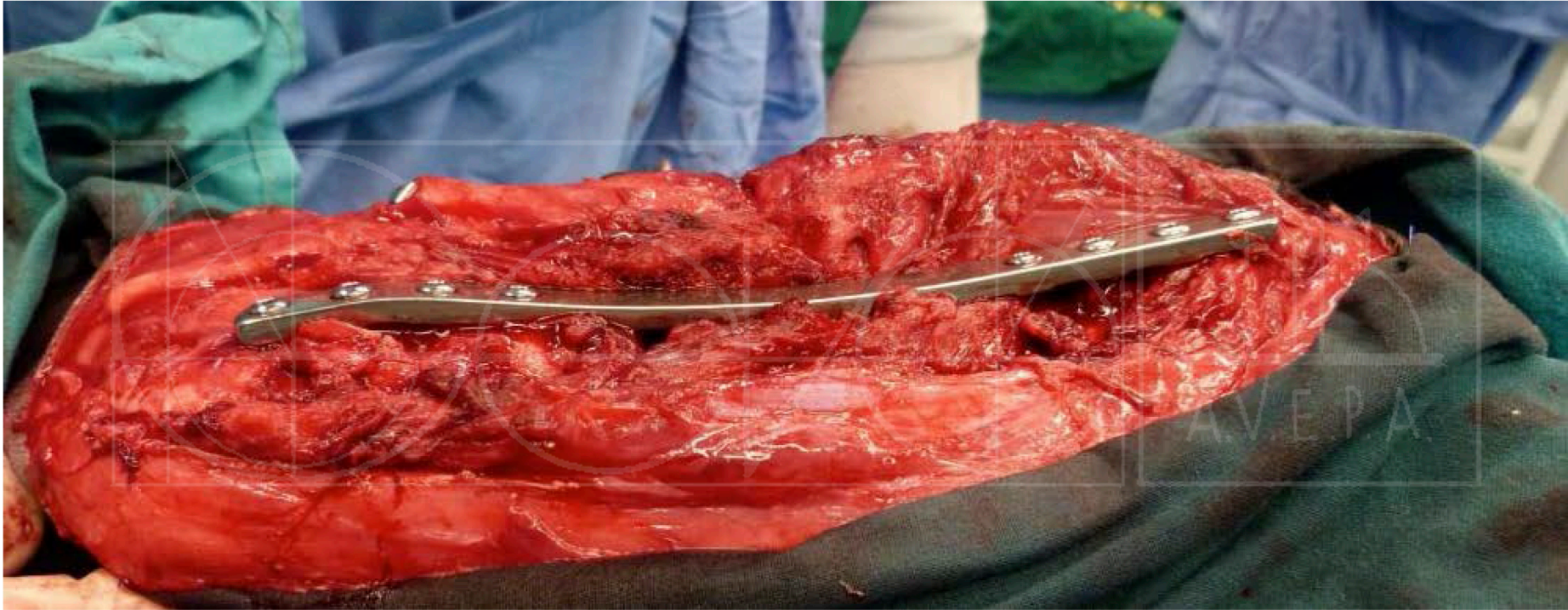
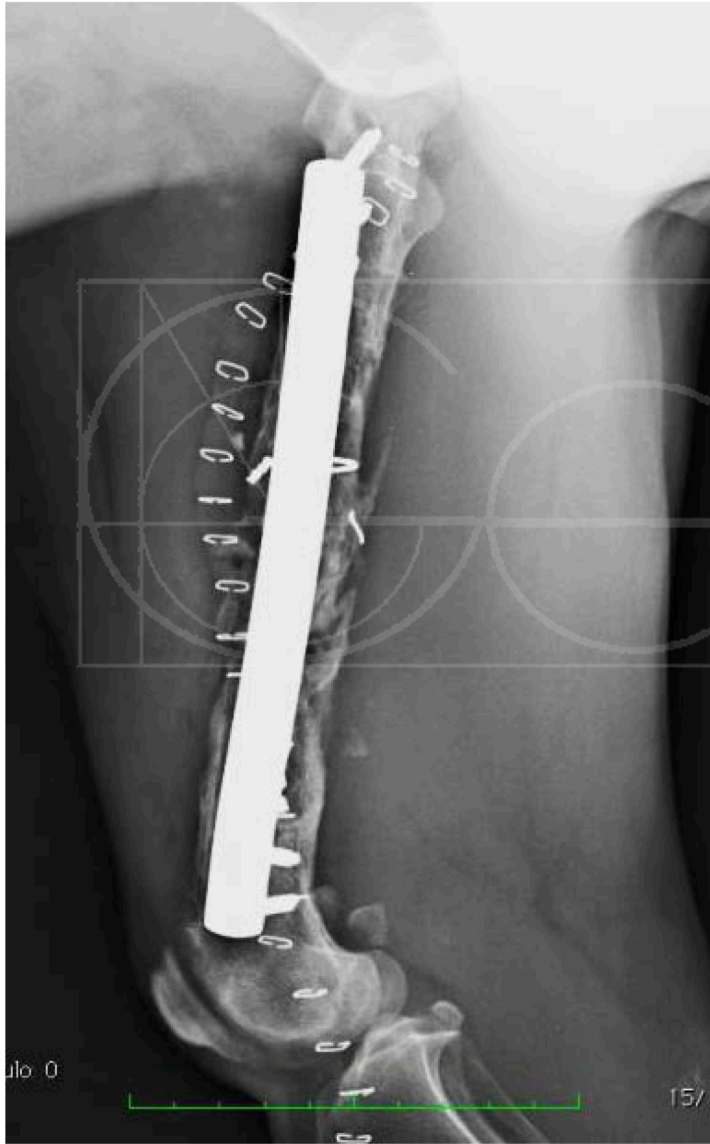


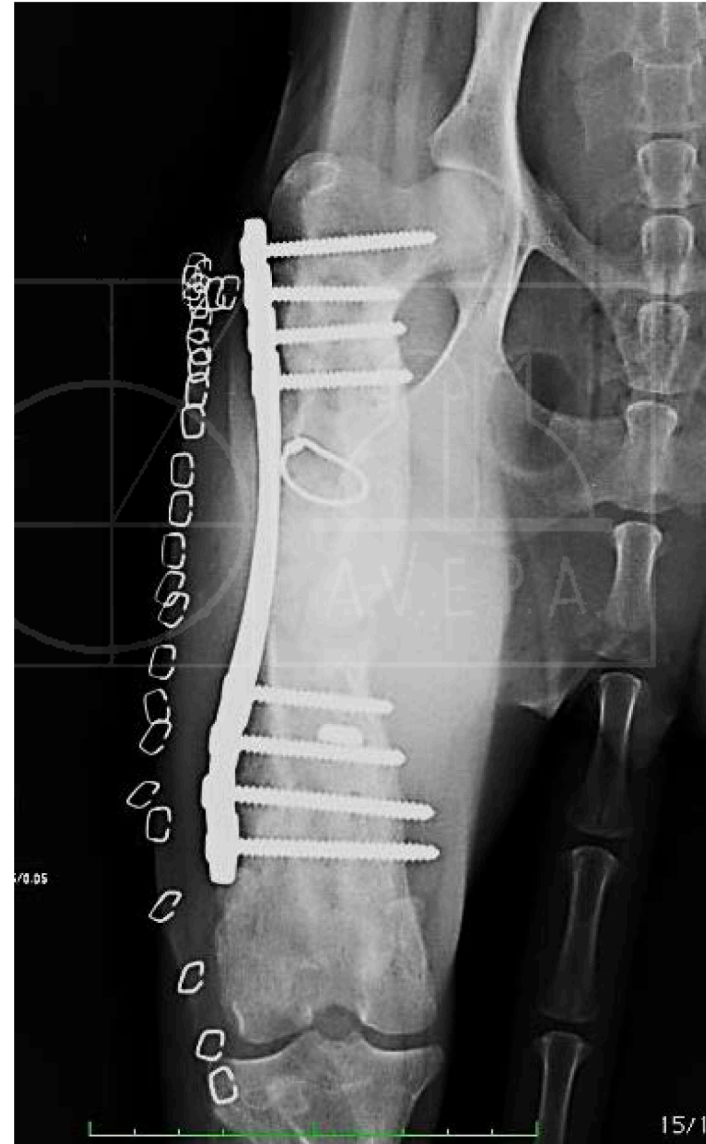Imagen de la placa de bloqueo que se ha contorneado

Caso 1

Raza: Galgo, hembra, 2 años edad, 20 kg peso (No unión fractura femoral)



Proyecciones Rx Postquirúrgicas



Octubre 2014

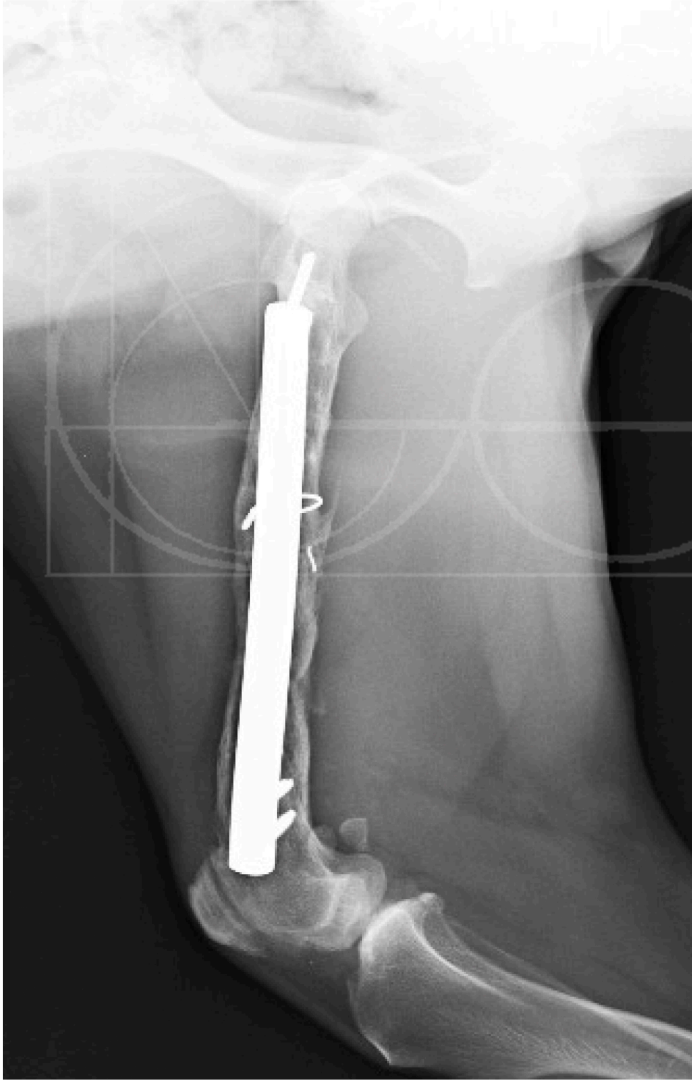Caso 1

Raza: Galgo, hembra, 2 años edad, 20 kg peso (No unión fractura femoral)

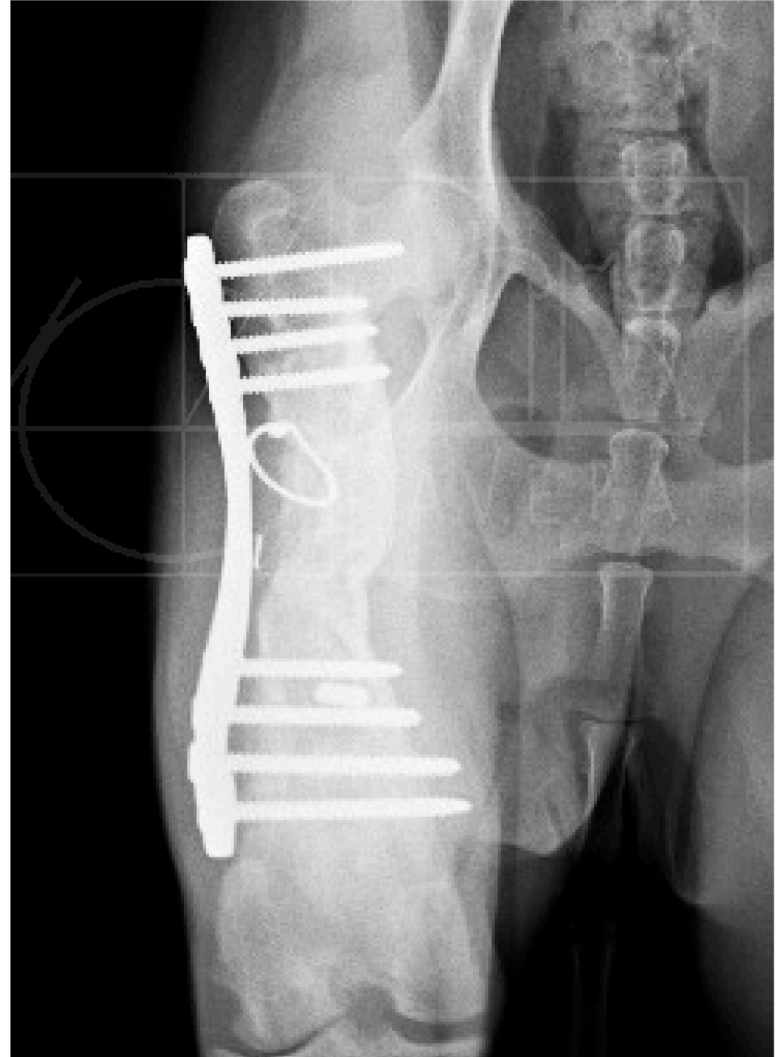
- **Febrero 2015:** El apoyo de la extremidad había mejorado ostensiblemente, pero presentaba una fistula en la zona donde se localizaba el cerclaje.
- Radiológicamente se observó una remodelación del hueso (Imagen 4 y 5)
Se administra nuevamente clindamicina y metronidazol para controlar la infección y se propone intervenir para la extracción del cerclaje y dinamizar el sistema de fijación.
- **Marzo 2015:** Control El propietario nos dá el consentimiento para realizar la cirugía propuesta y se retiran 3 tornillos .

Caso 1

Raza: Galgo, hembra, 2 años edad, 20 kg peso (No unión fractura femoral)



Imágenes 4 y 5



Febrero 2015

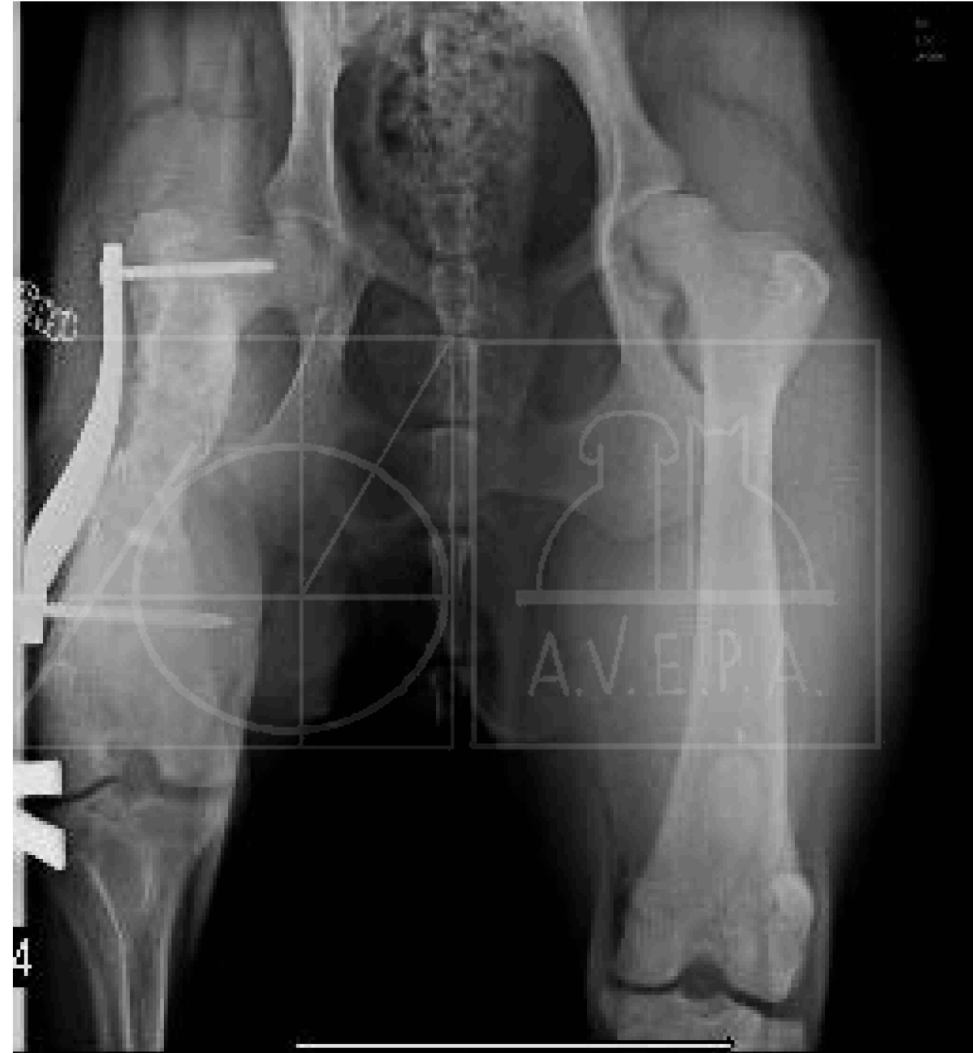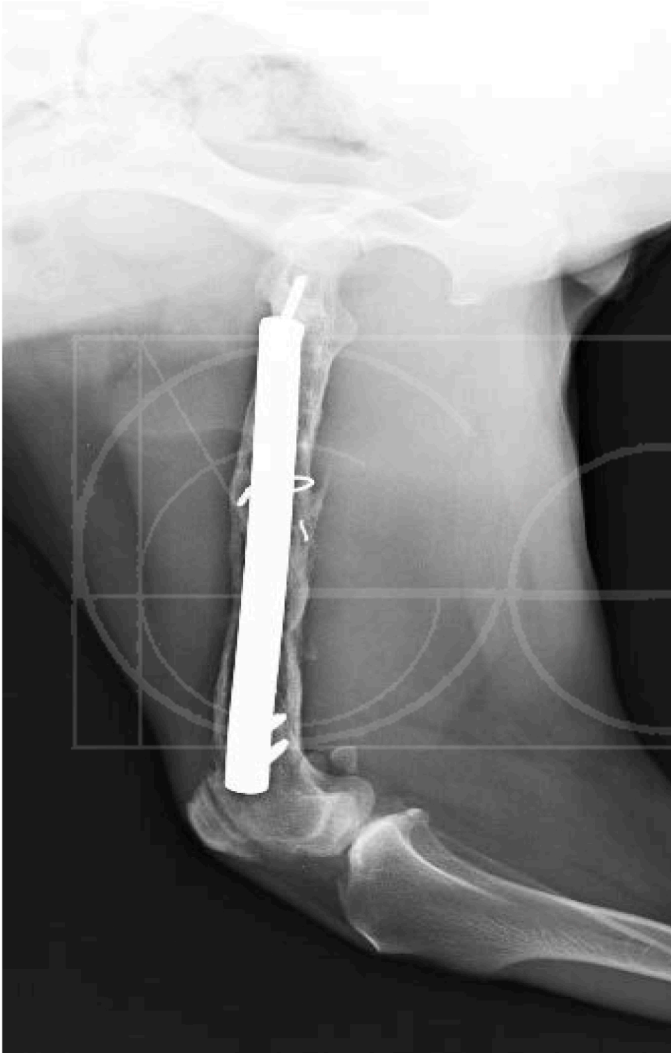Caso 1

Raza: Galgo, hembra, 2 años edad, 20 kg peso (No unión fractura femoral)

- **Febrero 2015:** El apoyo de la extremidad había mejorado ostensiblemente, pero presentaba una fistula en la zona donde se localizaba el cerclaje.
- Se administra nuevamente clindamicina y metronidazol y se propone intervenir para la extracción del cerclaje y dinamizar el sistema de fijación.
- Se retiran 3 tornillos proximales, 3 tornillos distales y el cerclaje.
Se administra de nuevo los mismos antibióticos.
- **Marzo 2015:** El apoyo es mejor respecto a la última visita, aunque aún presenta cierta anquilosis de la rodilla. Se realiza un control radiológico donde se observa una mayor densidad ósea (Imágenes 5 y 6)

Caso 1

Raza: Galgo, hembra, 2 años edad, 20 kg peso (No unión fractura femoral)

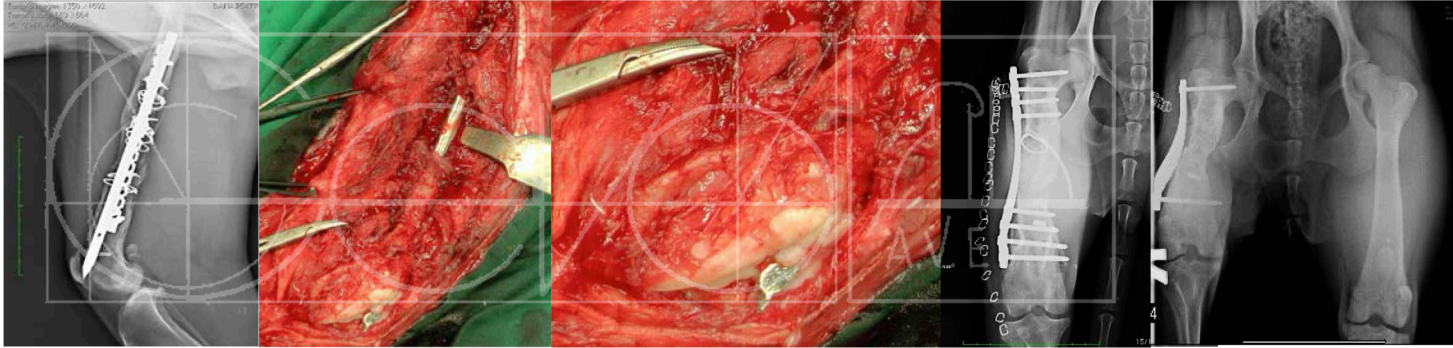


Imágenes 5 y 6

Marzo 2015

Caso 1

Raza: Galgo, hembra, 2 años edad, 20 kg peso (No unión fractura femoral)



Comentarios:

La mayoría de las complicaciones en la resolución de las fracturas se deben a errores del cirujano. Es importante aplicar correctamente cualquier técnica quirúrgica y corregir inmediatamente los errores que detectemos ya que las consecuencias pueden ser desastrosas.

Las infecciones y la falta de apoyo producen osteoporosis en el hueso por lo que el tratamiento de elección es la colocación de una placa de bloqueo, ya que es su principal finalidad.

El objetivo principal de las placas bloqueadas es la preservación biológica del hueso frente a los conceptos mecánicos, y por eso su aplicación es similar a la de un fijador externo (Wagner, 2003). En comparación con el tipo de fijación que proporcionan las placas convencionales, la unión rígida entre la placa y las cabezas de los tornillos hace que no sea necesaria la compresión de la placa contra el hueso, por lo que se minimiza el daño tisular y del periostio (Goh *et al.*, 2009).

Comentarios:

En el caso que se presenta, y debiéndose a una fractura antigua con una gran irregularidad del hueso, se decidió contornear la placa.

En cuanto a la dinamización del sistema de fijación, es una forma de estimular la formación de callo óseo y recuperación de la densidad ósea.

Es difícil de evaluar si el hueso podría soportar las cargas del peso y contracción muscular en caso de retirar totalmente los implantes, ya que existe la posibilidad que se refracture de nuevo el fémur, por lo que se optó en dejar la placa únicamente con dos tornillos.

Wagner, M. 2003. General principles for the clinical use of the LCP. *Injury, Int J. Care Injured*, 34: 31 - 42.

Goh, C., Santoni, B., Puttlitz, C., Palmer, R. 2009. Comparison of the mechanical behaviors of semicontoured, locking plate-rod fixation and anatomically contoured, conventional plate-rod fixation applied to experimentally induced gap fractures in canine femora. *AJVR*, 70: 23- 29.