



ASOCIACIÓN DE VETERINARIOS ESPAÑOLES
ESPECIALISTAS EN PEQUEÑOS ANIMALES

DENTICIÓN EN CACHORROS: DETERMINACIÓN DE SU EDAD

Los perros son mamíferos carnívoros difiodontes, es decir, presentan dos series de dientes que erupcionan en sucesión durante su crecimiento: los dientes deciduos (también llamados primarios, de leche o temporales) y los dientes permanentes (secundarios).

Los dientes son formaciones duras de color blanco que se implantan en los alveolos de los huesos y existen varios tipos según su posición y función:

Incisivos: situados en la parte delantera de la boca e implantados en el hueso premaxilar y en la mandíbula. Con función de cortar y rasgar con delicadeza.

Caninos: situados un poco más atrás, interrumpen el espacio interalveolar. Adaptados para punzar y desgarrar.

Premolares: constituyen junto con los molares el arco dental, su función es la de rasgar y cortar.

Molares: se sitúan en los lados del arco dental y solo aparecen en la dentición permanente. Su función es la de aplastar y moler.

Si dividimos la dentición de un perro en su plano sagital, normalmente tenemos dos lados con dientes idénticos en número y posición. Así, la dentición completa del perro puede indicarse mediante una fórmula dentaria:

Dientes Primarios $2x(Di\ 3/3\ Dc\ 1/1\ Dp\ 3/3) = 28$ (Di-incisivos Dc-caninos Dp-premolares)

Dientes Permanentes $2x(I\ 3/3\ C\ 1/1\ P\ 4/4\ M\ 2/3) = 42$ (I-incisivos C-caninos P-premolares M-molares)

La determinación de la edad de un perro puede establecerse, de forma aproximada, atendiendo al desarrollo de su dentadura. Existen variaciones individuales sobretodo en razas toy en las que todo este proceso puede atrasarse en algunos casos sensiblemente. Debemos saber en primer lugar respecto de los dientes de los perros que pueden ser dientes deciduos (28 piezas: 12 incisivos, 4 caninos, 12 premolares), o dientes definitivos (42 piezas: 12 incisivos, 4 caninos, 16 premolares y 10 molares).

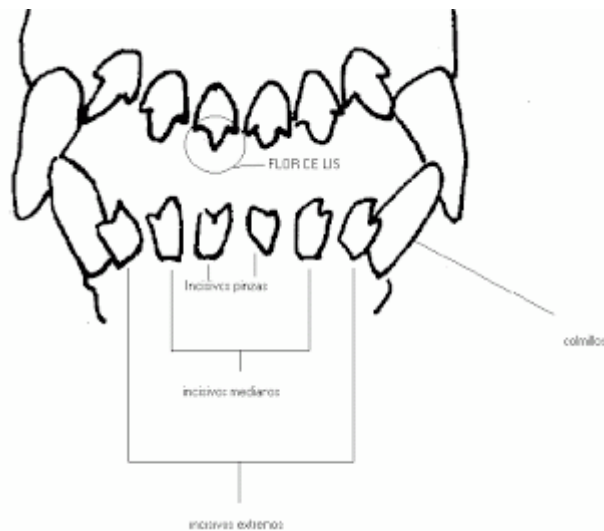
ASOCIACIÓN DE VETERINARIOS ESPAÑOLES ESPECIALISTAS EN PEQUEÑOS ANIMALES

Paseo de San Gervasio, 46-48, E-7 • 08022 Barcelona (España)
Tel. +34 932 531 522 • Fax +34 934 183 979
e-mail: secre@avepa.org www.avepa.org




ASOCIACIÓN DE VETERINARIOS ESPAÑOLES
ESPECIALISTAS EN PEQUEÑOS ANIMALES

Incisivos: Son 12, denominados popularmente también de acuerdo con el lugar de su implantación, pinzas, medianos y extremos. En el cachorro, los incisivos que nacen primero son los extremos, luego los medianos y finalmente las pinzas. La parte libre del diente o corona, ofrece en su borde libre tres lóbulos separados por dos escotaduras, de los cuales el lóbulo central es el más voluminoso; esta disposición trilobulada recibe el nombre de FLOR DE LIS, y nos va a permitir determinar la edad en muchos de los casos.



Determinación de la edad en el perro:

- *Nacimiento*: No existe generalmente ningún diente.
- 15 a 21 días: Erupción de los colmillos



El día 15 se produce la erupción de los colmillos superiores, mientras que en el día 20 se produce la erupción de los colmillos inferiores.


ASOCIACIÓN DE VETERINARIOS ESPAÑOLES ESPECIALISTAS EN PEQUEÑOS ANIMALES

Paseo de San Gervasio, 46-48, E-7 • 08022 Barcelona (España)
Tel. +34 932 531 522 • Fax +34 934 183 979
e-mail: secre@avepa.org www.avepa.org



ASOCIACIÓN DE VETERINARIOS ESPAÑOLES
ESPECIALISTAS EN PEQUEÑOS ANIMALES

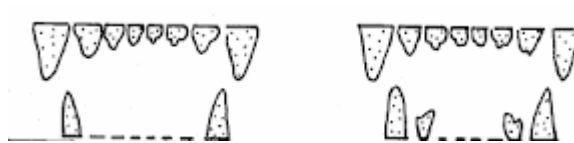
Día 17: Erupción de los extremos de la mandíbula superior



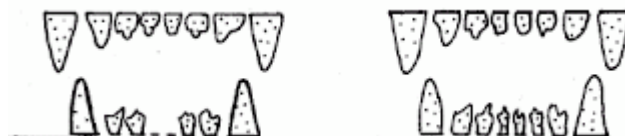Día 18: Erupción medianos (superior) Día 20: Erupción pinzas (superior)




Día 21: Erupción colmillos inferiores. Día 25 erupción de los extremos inferiores



28 días: Erupción de los medianos inferiores 30 días erupción de las pinzas inferiores



Del mes a los dos meses y medio: Se produce el nivelamiento (rasamiento) de las pinzas de ambas mandíbulas (superior e inferior)




ASOCIACIÓN DE VETERINARIOS ESPAÑOLES ESPECIALISTAS EN PEQUEÑOS ANIMALES

Paseo de San Gervasio, 46-48, E-7 • 08022 Barcelona (España)
Tel. +34 932 531 522 • Fax +34 934 183 979
e-mail: secre@avepa.org www.avepa.org

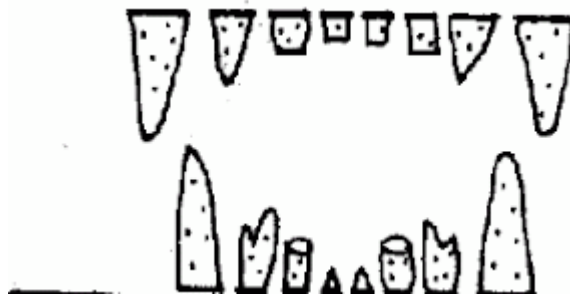


ASOCIACIÓN DE VETERINARIOS ESPAÑOLES
ESPECIALISTAS EN PEQUEÑOS ANIMALES

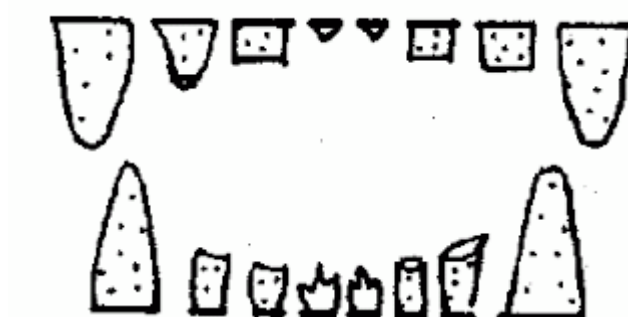
A los tres meses se ha producido el nivelamiento (rasamiento) de los medianos de ambas mandíbulas.



A los tres meses y medio: .Empieza la erupción de las pinzas inferiores definitivas.



A los 4 meses: Erupción de las pinzas superiores y nivelamiento de los extremos.



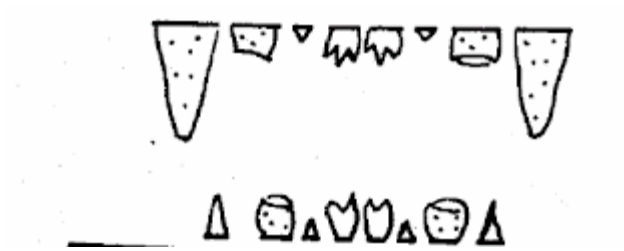
ASOCIACIÓN DE VETERINARIOS ESPAÑOLES ESPECIALISTAS EN PEQUEÑOS ANIMALES

Paseo de San Gervasio, 46-48, E-7 • 08022 Barcelona (España)
Tel. +34 932 531 522 • Fax +34 934 183 979
e-mail: secre@avepa.org www.avepa.org




ASOCIACIÓN DE VETERINARIOS ESPAÑOLES
ESPECIALISTAS EN PEQUEÑOS ANIMALES


A los 4 meses y medio: Erupción de los medianos de ambas mandíbulas definitivos y erupción de los caninos inferiores definitivos



A los 5 meses se produce la erupción de los colmillos superiores definitivos.



Al año la dentición de la arcada incisiva está completa. Los dientes son blancos y se observa la flor de lis nítidamente en cada uno de los incisivos.



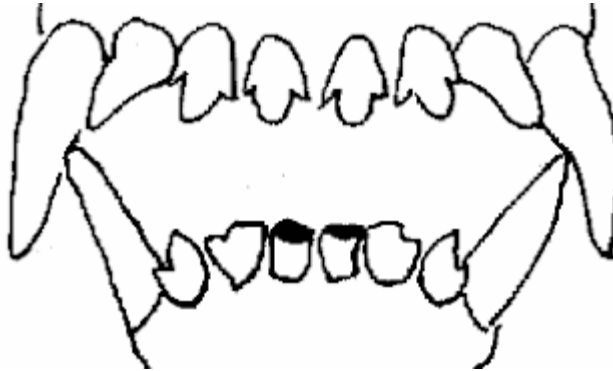
ASOCIACIÓN DE VETERINARIOS ESPAÑOLES ESPECIALISTAS EN PEQUEÑOS ANIMALES

Paseo de San Gervasio, 46-48, E-7 • 08022 Barcelona (España)
Tel. +34 932 531 522 • Fax +34 934 183 979
e-mail: secre@avepa.org www.avepa.org

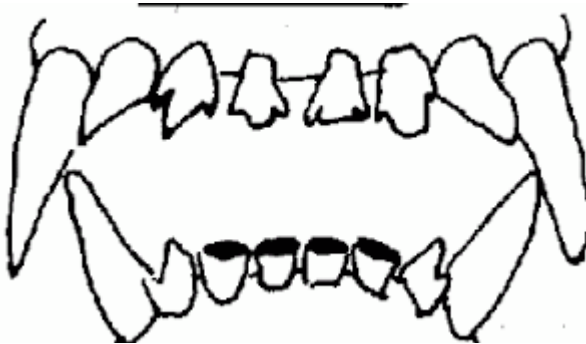


ASOCIACIÓN DE VETERINARIOS ESPAÑOLES
ESPECIALISTAS EN PEQUEÑOS ANIMALES

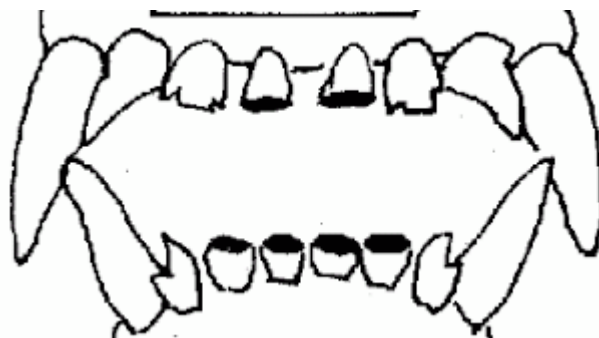
A los Dos años y medio: Desaparición de la flor de lis en las pinzas de la mandíbula inferior.



Tres años y medio: Desaparición de la flor de lis en los medianos inferiores.



Cuatro años y medio: Pinzas superiores e inferiores nivelados (desaparece la flor de lis)



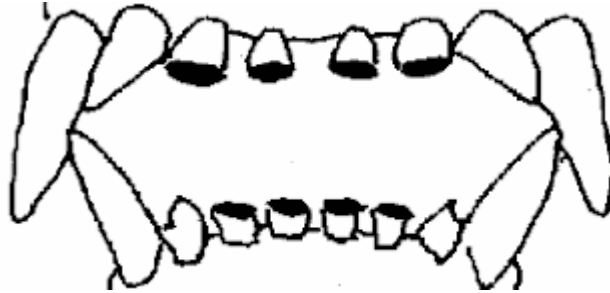
ASOCIACIÓN DE VETERINARIOS ESPAÑOLES ESPECIALISTAS EN PEQUEÑOS ANIMALES

Paseo de San Gervasio, 46-48, E-7 • 08022 Barcelona (España)
Tel. +34 932 531 522 • Fax +34 934 183 979
e-mail: secre@avepa.org www.avepa.org

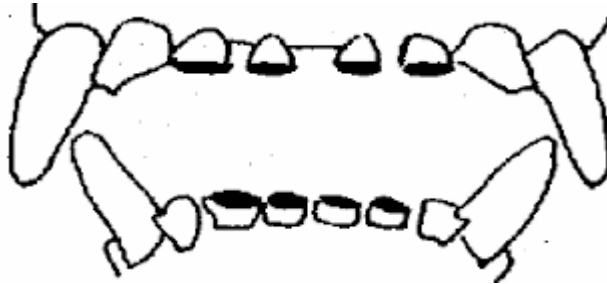


ASOCIACION DE VETERINARIOS ESPAÑOLES
ESPECIALISTAS EN PEQUEÑOS ANIMALES

5 años y medio: Las pinzas y los medianos están niveladas y han desaparecido en todas ellas la flor de lis.



Seis años y medio: Además de lo anterior los colmillos han dejado de ser agudos para empezar a ser romos



Agradecimientos:

- Grupo de Especialidad de AVEPA de Odontología y Cirugía oral (GOVA)
- Grupo de Especialidad de AVEPA de Reproducción y Pediatría de Animales de Compañía (GERPAC)

Fuente gráficos: <http://essobreperros.blogspot.com.es/>

ASOCIACIÓN DE VETERINARIOS ESPAÑOLES ESPECIALISTAS EN PEQUEÑOS ANIMALES

Paseo de San Gervasio, 46-48, E-7 • 08022 Barcelona (España)
Tel. +34 932 531 522 • Fax +34 934 183 979
e-mail: secre@avepa.org www.avepa.org